

# Estudio anatómico y morfológico de las células de Hofbauer por medio de impregnaciones argénticas

*Anatomical and morphological study of Hofbauer cells by means of impregnation argenticas*

**Eduardo A. Zarza Meza**

Universidad Veracruzana

[ezarza@uv.mx](mailto:ezarza@uv.mx)

**Rodrigo Cuervo González**

Universidad Veracruzana

[rodcuervo@uv.mx](mailto:rodcuervo@uv.mx)

**Raymundo Rivas Cáceres**

Universidad Autónoma de Ciudad Juárez

[rrivas@uacj.mx](mailto:rrivas@uacj.mx)

## Resumen

Las células de Hofbauer se describieron por primera vez en 1847. Estudios posteriores ayudaron a que se supiera más de dichas células, denominadas “células errantes” y posteriormente células de Hofbauer. La función de las células de Hofbauer, consideradas macrófagos, ha sido discutida ampliamente; según algunos autores su actividad es endocrina e inmunológica, de transportación de sustancias nutritivas y función fagocitaria. El presente estudio pretende identificar y describir la morfología de las células de Hofbauer por medio de impregnaciones argénticas específicas para macrófagos, para lo cual fueron utilizadas cinco placentas de primer trimestre, una de segundo trimestre y cinco a término, así como una técnica alternativa de impregnación argéntica para macrófagos. Se halló la llamada célula típica de Hofbauer, de forma esférica u ovoide, grande (20  $\mu\text{m}$  a 30  $\mu\text{m}$ ), con apariencia macrófaga e impregnación argéntica para macrófagos. Fueron pocas las células con inclusiones en el citoplasma y su actividad fagocitaria fue mínima ya que se utilizaron únicamente placentas provenientes de embarazos normales. Las células de

Hofbauer presentaron una apariencia de macrófago y además tomaron la impregnación argéntica para macrófagos.

**Palabras clave:** células de Hofbauer, placenta, impregnaciones argénticas.

## Abstract

Hofbauer cells were described for the first time in 1847. Later studies helped that they knew about these cells, called "wandering cells" (or ameboid cell) and subsequently Hofbauer cells. Hofbauer cells function (considered macrophages), has been widely discussed; according to some authors, its activity is endocrine and immunological, transportation of nutrients and Phagocytic function. The present study aims to identify and describe the morphology of Hofbauer cells by Macrophage-specific argentic compounds, which were used five placentas of Q1, one second quarter and five to term, as well as an alternative to Macrophage-specific argentic technique. Typical call Hofbauer cell, found form spherical or ovoid, large (20  $\mu\text{m}$  to 30  $\mu\text{m}$ ), macrophage-like and Macrophage-specific argentic compounds. Were few cells with inclusions in the cytoplasm and its Phagocytic activity was minimal since normal pregnancies from placentas were used only. Hofbauer cells presented a macrophage-like appearance and also took the Macrophage-specific argentic compound.

**Key words:** células de Hofbauer, placenta, impregnaciones argénticas.

**Fecha recepción:** Julio 2015

**Fecha aceptación:** Diciembre 2015

---

## Introducción

La primera vez que se habló de las células de Hofbauer fue en 1847 (Müller, 1847). Se han estudiado poco, pero también se han hecho estudios específicos sobre ellas (Hofbauer, 1903, 1905; Hofbauer and Baltimore, 1925), que ayudaron a conocerlas más y a sugerir que su número

aumenta cuando la persona está infectada con sífilis. Tras hacerse estos estudios de las llamadas “células errantes”, se les cambió el nombre a células de Hofbauer (Virchow, 1871).

Más adelante volvieron a estudiarse pero esta vez en casos de sífilis, encontrándose una gran cantidad de células de Hofbauer en el tejido conjuntivo del estroma de las vellosidades coriónicas, con apariencia de macrófagos (Virchow, 1871). Con microscopio electrónico se observaron vellosidades coriónicas en placentas de 9 a 10 semanas de gestación y se encontraron células de Hofbauer alrededor de células mesenquimales, caracterizadas por presentar una gran cantidad de vacuolas de variable tamaño (Wisloski y Dempsey, 1955). Asimismo, se hallaron células de Hofbauer en placentas prematuras, maduras, post-maduras y gemelares, siendo más numerosas en las prematuras, sin funciones fagocitarias, de actividades endocrinas o formando parte de un proceso inmunológico (Rodway y Marsh, 1956). También se presentaron en embarazos sin complicaciones en placentas maduras e inmaduras, aunque tienden a desaparecer o ser sumamente escasas después del cuarto mes de gestación (Gray, 1957). Existen abundantes células de Hofbauer en placentas de primer trimestre en mujeres seropositivas (VIH) y en placentas de primer trimestre de mujeres gestantes diabéticas, y por lo general son menos numerosas en las placentas a término (Villegas et al., 1994; Calderón et al., 2000).

El origen, función y morfología de las células de Hofbauer se ha discutido mucho. Tras realizar estudios en microscopio electrónico de las vellosidades coriónicas en placentas de 9 a 10 semanas de gestación, se encontraron células de Hofbauer que se caracterizan por estar alrededor de células mesenquimales y que presentan una gran cantidad de vacuolas de tamaño variable (Wisloski y Dempsey, 1955). La mayoría de los autores las encuentran en el estroma de las vellosidades coriónicas de la placenta humana y la discusión surge debido a que su número disminuye conforme transcurre el embarazo hasta el alumbramiento en casos normales, lo cual no ocurre en casos patológicos como la diabetes; de ahí la importancia de establecer su origen, morfología y función. Algunos autores les atribuyen una función macrófagica y otros de transporte de sustancias nutritivas e incluso también funciones endocrinas.

Tomando en cuenta lo anterior el objetivo es identificar y describir la morfología de las células de Hofbauer por medio de impregnaciones argénticas específicas para macrófagos.

## **MATERIALES Y MÉTODOS**

Se trabajó con las técnicas de impregnación argéntica para macrófagos (Río-Hortega, 1927; Barroso-Moguel y Costero, 1962) y a partir de estas se diseñó una técnica alternativa.

Se utilizaron cinco placentas humanas de primer trimestre y una de segundo trimestre de abortos espontáneos y cinco a término de embarazo sin complicaciones. De las cinco placentas de primer trimestre, dos fueron fijadas en formol bromuro y tres en formol al 10 %, con un tiempo de fijación de un mes, ocho días y tres de cinco días. La placenta de segundo trimestre se fijó en formol al 10 %, al igual que las placentas a término, con un tiempo de fijación de cinco y ocho días respectivamente.

Pequeñas porciones de placenta se colocaron en gelatina al 10 % durante 24 horas, en una estufa bacteriológica a temperatura de 37 °C a 40 °C, posteriormente se pasaron a gelatina al 15 % durante 24 h y, finalmente, en gelatina al 20 % durante un periodo de 24 h a 48 h.

Los trozos de placenta incluidos en la gelatina se colocaron en formol al 10 % a temperatura ambiente durante 48 h y se efectuaron cortes de 12 µm a 15 µm en un micrótopo de congelación.

La mitad de los cortes se colocaron en una mezcla de alcohol 96 %, amoniaco y piridina por partes iguales, sacando los cortes a diferente tiempo: 10', 20', 40', 3, 6, 9, 12, y 24 horas, se lavaron en agua bidestilada, posteriormente se pasaron por carbonato de plata amoniacal en periodos variables de 15'' y después a agua bidestilada y se colocaron en hiposulfito de sodio por 15'', 30'': 1', 3', 5' y 15', se lavaron con agua bidestilada y se deshidrataron con alcohol al 96 %, creosota procediendo a montar con bálsamo de Canadá.

El resto de los cortes pasaron por el mismo proceso para ser introducidos en cloruro de oro 1/500 durante 15 a 30 min; la mitad de los cortes pasaron por hiposulfito de sodio y agua destilada y se deshidrataron en alcohol al 96 %, después creosota y se montaron con el resto de los cortes, después del paso con cloruro de oro, se sometieron a 60 °C durante 10 min a 15 min, luego al

hiposulfito de sodio e igual que en los cortes anteriores se lavaron con agua destilada, se deshidrataron y se montaron (tabla 1).

## DISCUSIÓN

Se utilizó la técnica de impregnación argéntica puesto que es específica para macrófagos y esta no se había utilizado para tratar de identificar las células de Hofbauer. Las que se pudieron observar mejor fueron las obtenidas al pasar los cortes por los siguientes pasos: a) Fijación de la placenta en formol al 10 % durante 5 a 8 días; b) Inclusión en gelatina; c) Preparación en mezcla de alcohol 96 %, piridina y amoniaco en partes iguales; d). Lavado en agua bidestilada; e) Impregnación en carbonato de plata amoniacal de Río Hortega durante 15'' a 15'; f) Reducción en formol al 1%; g) Virado en cloruro de oro 1/500 en frío; h) Fijado en hiposulfito de sodio; i) Lavado en agua bidestilada; j) Deshidratación en alcohol 96 %; k) Aclaramiento con creosota; l) Montaje con bálsamo de Canadá.

Las células fueron localizadas en el estroma de las vellosidades placentarias de placentas de primer trimestre, segundo y a término, a diferencia de lo reportado que las localiza en la placa basal y en el amnios placentario (Fox, 1967). Las células de Hofbauer se encuentran en el centro de las vellosidades coriónicas placentarias y en ocasiones en grupos de dos o tres (Wynn, 1967) (figura 1). Aunque no existe concordancia entre los autores cuando las describen tanto con formas estrelladas, alargadas o fusiformes, mediante nuestro protocolo se encontró la llamada célula típica de Hofbauer de forma esférica u ovoide, grande (20  $\mu\text{m}$  a 30  $\mu\text{m}$ ) (Hofbauer y Baltimore, 1925; Rodway y Marsh, 1956; Fox, 1967; Wynn, 1967; Potter, 1953, 1962; Kurt Bernischke y Bourne, 1958; Hamilton et al., 1960); las formas alargadas y estrelladas fueron escasas

En los cortes pasados por cloruro de oro se observaron células de Hofbauer con un citoplasma de color rosa hialino. Este color es producto de la reacción del oro a sustancias de tipo lipóide que se encuentran en el citoplasma (figura 2), lo cual coincide con los reportes que identifican la presencia de sustancias lipóides en estas células (Rodway y Marsh, 1956).

Fueron escasas las células de Hofbauer observadas con inclusiones citoplasmáticas; estas son de naturaleza argentofila, aunque es difícil establecer que sea material ingerido; no se hallaron células con inclusiones (Rodway y Marsh, 1956; Gray, 1957). En cambio, fueron halladas células con un núcleo esférico y central sin figuras mitóticas de tono oscuro al aceptar la impregnación argéntica. El número de células de Hofbauer es abundante en las placentas de primer trimestre; en las de segundo disminuyen y en las maduras casi no están presentes (figura 3).

Por su parte, Hofbauer (1903) observó que el número de células no disminuía y que permanecía constante sin importar la edad de las placentas, esto se debe a que su investigación fue realizada en placentas obtenidas de madres infectadas con sífilis.

Las células de Hofbauer eran más numerosas en las placentas de primer y segundo trimestre y menos numerosas en las placentas a término (Gray, 1957; Paginei y Nguyen, 1964). De igual forma, fueron más numerosas en las placentas de primer trimestre, menos numerosas en el segundo trimestre, y prácticamente inexistentes en las placentas a término.

Conforme transcurre el embarazo, el número de células de Hofbauer disminuye; sin embargo, el número permanece constante en embarazos anormales con incompatibilidad del factor Rh, infección por sífilis, diabetes, moals hidatidiformes y VIH (Villegas et al., 1994; Paginei, Nguyen, 1964).

Las células de Hofbauer observadas mostraron un núcleo esférico y central (Boyd, y Hamilton, 1967), y aceptaron la impregnación argéntica viéndose de un color oscuro (figura 1).

La función de las células de Hofbauer es sumamente discutida; según algunos autores su actividad es de tipo endocrino e inmunológico (Rodway y Marsh, 1956), de transportación de sustancias nutritivas (Geller, 1958; Thomsen, 1958; Becker y Seifert, 1965; Kaufmann, 1973) y función fagocitaria (Hofbauer, 1903; Wisloski, y Dempsey, 1955; Fox, 1967; Wynn, 1965 y 1967; Potter, 1953, 1962; Kurt Bernischke y Bourne, 1958; Hamilton et al., 1960; Paginei y Nguyen, 1964; Boyd y Hamilton, 1967; Lepage y Schramm, 1958; Tarzakis, 1963; Lister, 1963, 1964; Allen y Barry, 1970).

## CONCLUSIÓN

Se encontró que las células de Hofbauer presentan una apariencia de macrófago, además toman la impregnación argéntica para macrófagos, con un citoplasma aurofilo y su núcleo muy cromófilo. Aunque fueron pocas las células con inclusiones en su citoplasma, su actividad fagocitaria fue mínima ya que se utilizaron únicamente placentas provenientes de embarazos normales.

## Bibliografía

- Allen, C. and Barry, F. (1970). The cytology of Hofbauer cell. *Anatomical Record*. 167(3): 231-236.
- Barroso-Moguel, R., and Costero, I. (1962). Argentafin Cells in the Carotid Body Tumor *American Journal Pathology*. 41(1): 389-403.
- Becker, V. and Seifert, K. (1965). Die ultrastruktur der kapillarwand in der menschilch en plazenta. *Z. Zellforsch*. 65(3):380-396
- Boyd, J.D. and Hamilton, W.J. (1967). Development and structure of the human placenta from the end of the 3erd. month of gestation. *Journal Obstetric Gynecology. Britannic Commonwealth*. 74 (2):161-226.
- Boyd, J.D. and Hamilton, W.J. (1967). Development and structure of the human placenta from the end of the 3erd. month of gestation. *Journal Obstetric Gynecology Britannic Commonwealth*. 74 (2):161-226.
- Calderón, P., Lima, P., Cunha, R.M., DeNapoli, G., Jeckel, N.E., Delgi R.M. (2000). The Relationship between White's Classification and the Histopathological Changes in the

Placentas of Diabetic Pregnant Women. *Revista Brasileira de Ginecología y Obstetricia*. 22(7): 401-411.

Fox, H. (1967). The incidence nature human placenta and significance Hofbauer cells in the human placenta. *Journal of the Pathology and Bacteriology*. 2 (93):710-717.

Gray, J. (1957). Lesions of placental villus in spontaneous abortion. *American Journal Obstetric Gynecology* 15 (1) 74:111.

Geller, H. (1958). Zur histologie der reifen menschlichen plazenta unter. *Gebustsh Frauenheilk*. 18 (1):85.

Hamilton, W., Barnes, J., and Dodds, G. (1960). Development of the human placenta in the first three months of gestation. *Journal Anatomical (Londres)*. 94 (3): 297-328.

Hofbauer, J. (1903). Über das konstante Vorkommen bisher unbekannter zelliger Formelemente in der Chorionzotte der menschlichen plazenta und über embryotrophe. *Wiener klinische Wochenschrift*. 16(1)871-873.

Hofbauer, J. (1905). *Grundzüge einer Biologie der menschlichen Plazenta mit besonderer Berücksichtigung der Fragen der foetalen Ernährung*. Braumueller, Vienna. 361 pp.

Hofbauer, J. and Baltimore, M. (1925). The function of the Hofbauer cells of the chorionic villus particular in relation to acute infection and syphilis. *American Journal Obstetric Gynecology*. 10(1):10-14.

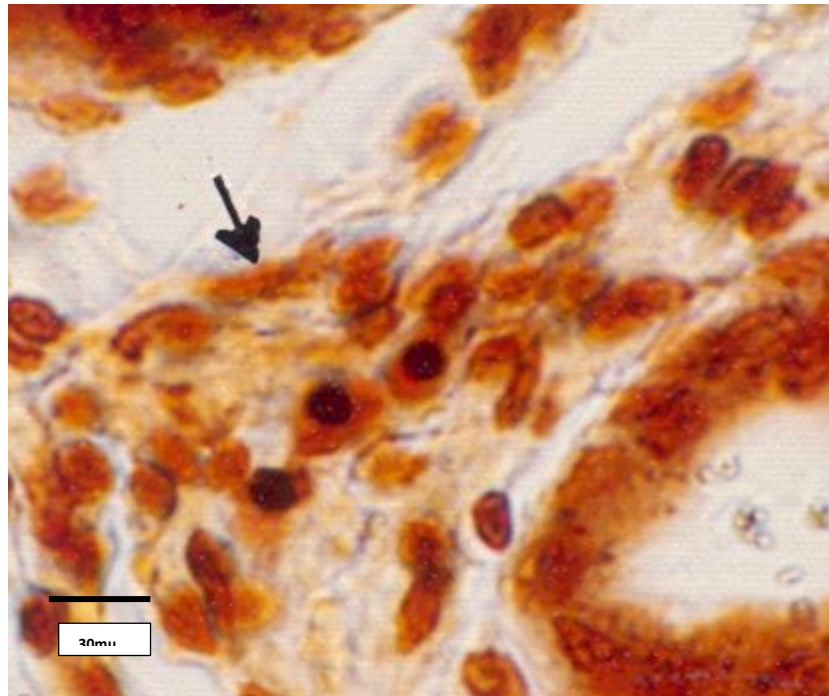
Kaufmann, P. (1973). *Proceedings: Normal anatomy and histology placenta*. *Archives Gynecology*. 214 (1): 55-56.

Kurt Bernischke, M.D. and Bourne. G.L. (1958). Plasma cells in immature placenta human, *Journal Obstetric and Gynecology*. 12(5): 495-503.



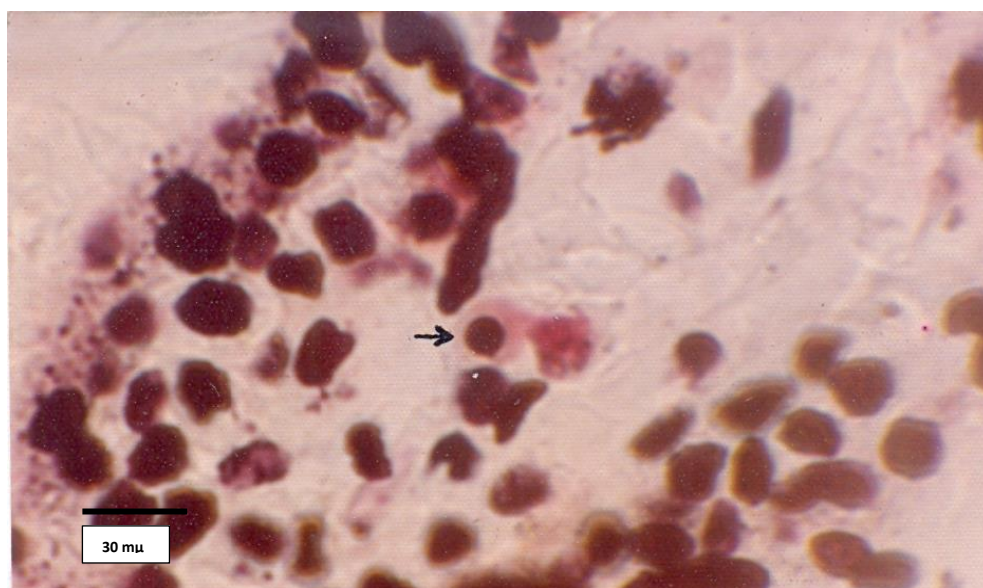
- Lepage, F and Schramm, B. (1958). Aspects Histologiques du placenta et des membranes. *Gynecology Obstetric* 57(1): 273.
- Lister, U. M. (1963). Ultrastructure of the human mature placenta. *Journal Obstetric Gynecology Britannic Commonwealth*. 71 (3):766-776.
- Lister U.M. (1964). Ultrastructure of the early human placenta. *Journal Obstetric Gynecology Britannic Commonwealth*. 71(1): 21.
- Müller, H. (1847). Abhandlung über den Bau der Molen, der Medicinischen Facultatan der Würzburg Universität bei der Habilitation als Privat-Docent vorgelegt. Würzburg. Gedruckt bei Bonitas-Bauer, 87 pp.
- Paginel, M. and Nguyen, H. (1964). Ultrastructure des villosités placentaires humaines. *Pathology Biology*. 12 (1): 927-949.
- Potter, E. L. (1962). Pathology of the fetus and infant. United States of America: Year Book publications. Chicago, 648 pp.
- Potter. E.L. (1953) Pathology of the fetus and the newborn. Year Book publications. Chicago, United States of America, 574 pp.
- Rio-Hortega, P. (1927). Innovaciones útiles en la técnica de coloración de la Microglia y otros elementos del sistema macrofágico. *Boletín de la Sociedad Española de Historia Natural*. Vol. 27.
- Rodway, H. and Marsh, M. (1956). Study of Hofbauer cells in the human placenta. *Journal Obstetrics and Gynecology Britannic Empire* 63(1): 111-115.

- Tarzakis, J. (1963). The Ultrastructure of normal human first trimester placenta. *Journal Ultrastructures*. 9 (1): 268-284.
- Thomsen K. (1958). Studien zur histochemie der plazenta, *Gebustsh Frauenheilk*. 18 (16): 354-360.
- Villegas, C.H., Carrillo, F.J., Paredes, Y., Barrón, A., and Harchmer, K.S. (1994). Estudio ultraestructural de placentas en mujeres seropositivas para VIH. *Ginecología Obstetricia, México*. 62 (5): 136.
- Virchow, R. L. K. (1871). *Pathologie des tumeurs*. G. Baillière; France. 3 (4):76.
- Wisloski, G. and Dempsey, E. (1955). Electron Microscopy of the human placenta. *Anatomical Record*. 123 (2): 133-168.
- Wynn, R. (1967). Derivation and Ultrastructure of the so-called Hofbauer cell. *American Journal Obstetrics*. 97(2): 235-248.
- Wynn, R. (1965). Origin citochemistry and ultrastructure of the Hofbauer cell. *Journal Obstetrics Gynecology* 3(25): 425.



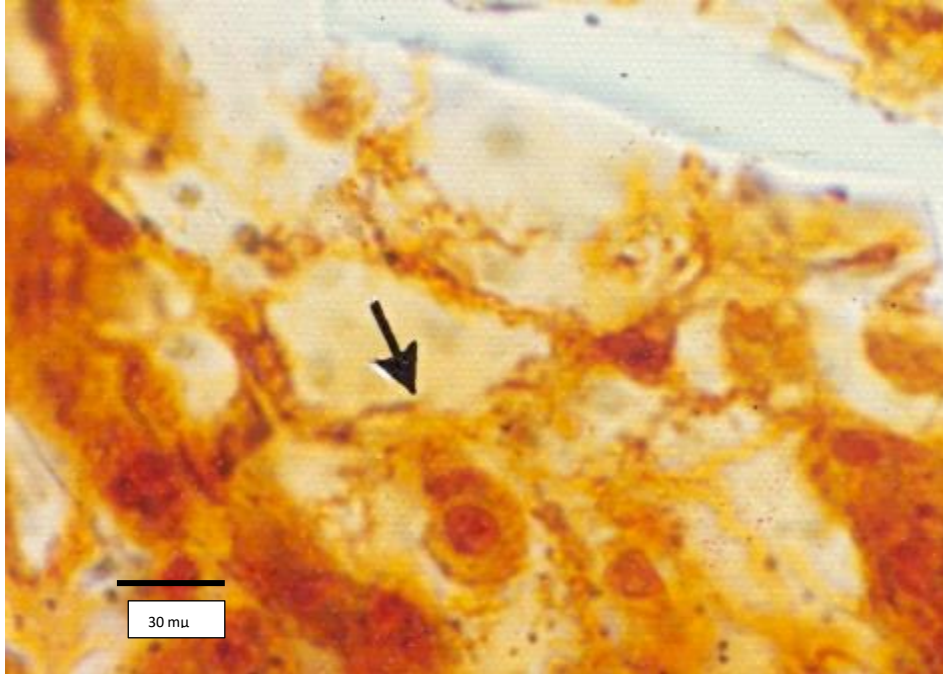
**Figura 1. Placenta de primer trimestre donde se observan células de Hofbauer en grupo (100 X).**

Figure 1. Placenta first quarter where Hofbauer cells are observed in group (100 X).



**Figura 2. Placenta de segundo trimestre donde se observa una célula de Hofbauer con un citoplasma rosa hialino después de pasar los cortes por cloruro de oro (100 X).**

Figure 2. Placenta second quarter, where a Hofbauer cell is observed with a pink cytoplasm and hyaline cuts that gold chloride (100 X) were passed.



**Figura 3. Placenta a término donde se observa una célula de Hofbauer; los cortes no pasaron por cloruro de oro (100 X).**

Figure 3. Placenta at term, Hofbauer cell where the cuts did not go through gold chloride (100 X) is observed.

Tabla 1. Relación de las placentas por edad y por la técnica utilizada.

Table 1 Summary of placentas by age and by the technique used.

Proceso	Placentas Primer Trimestre					Placenta Segundo Trimestre	Placentas a término				
	I 5 a 6 semanas	II 6 semanas	III 12 semanas	IV 7 semanas	V 4 semanas	1a 28 semanas	1	2	3	4	5
Formol 10 %	+	+	+	+	-	+	+	-	-	+	+
Formol bromuro	+	-	-	-	+	-	-	+	+	-	-
Mezcla Alcohol 96 %,piridina, amoniaco, en partes iguales	-	-	+	+	+	+	-	-	+	+	+
Sin mezcla	+	+	+	+	+	+	+	+	+	+	+
Tiempo de fijación	1 mes	8 días	5 días	5 días	5 días	8 días	5 días	5 días	5 días	5 días	5 días