
DE LA NEURPSICOLOGÍA A LA NEUROANATOMÍA DE LA MEMORIA DECLARATIVA

FROM THE NEUROPSYCHOLOGY TO THE NEUROANATOMY OF DECLARATIVE MEMORY

MÓNICA MUÑOZ

*Developmental Cognitive Neuroscience Unit
UCL Institute of Chile Health*

e-mail: monica.munoz@ich.ucl.ac.uk

RESUMEN

Aunque los mecanismos moleculares responsables del almacenamiento de información a largo plazo todavía no se han determinado en detalle, todo parece indicar que el lóbulo temporal medio juega un papel crítico en la formación de la memoria declarativa. El objetivo de este artículo es realizar una revisión sobre la contribución de la investigación en neuropsicología humana y de los estudios de lesión y neuroanatómicos en el primate al conocimiento de la organización de la memoria declarativa.

PALABRAS CLAVE

Memoria declarativa, memoria semántica, memoria episódica, amnesia, hipocampo, primate, lóbulo temporal, corteza entorrinal, corteza perirrinal.

ABSTRACT

Although the molecular mechanisms responsible for the long-term storage of information have not been yet determined in detail, there is little doubt that the medial temporal lobe plays a critical role in the formation of declarative memory. This brief overview offers an historic perspective on the contribution of human neuropsychology research and primate lesion and neuroanatomical studies to the understanding of the organization of declarative memory.

KEY WORDS

Declarative memory, semantic memory, episodic memory, amnesia, hippocampus, primate, medial temporal lobe, entorhinal cortex, perirrinal cortex.

¹ Dirección para correspondencia: Mónica Muñoz. Developmental Cognitive Neuroscience Unit. UCL Institute of Chile Health. 30 Guilford Street. WC1N 1EH London, UK. 44 (0) 0207 905 2165.

NEUROPSICOLOGÍA DE LA MEMORIA DECLARATIVA

Una parte importante de la anatomía e histología del hipocampo fue descrita a principios de siglo XX por Santiago Ramón y Cajal, su participación en la memoria no se reveló hasta los años 60 con la publicación del trabajo de Scoville y Milner (1957) sobre el paciente HM.

Como tratamiento quirúrgico de una epilepsia grave y resistente a tratamiento farmacológico, a HM se le seccionó bilateralmente la parte anterior del lóbulo temporal medio; incluyendo la mitad rostral del hipocampo, la parte medial del polo temporal, amígdala y las áreas de corteza adyacente entorrinal y peririnal (Corkin et al., 1997). Como consecuencia, HM perdió la habilidad para recordar o almacenar a largo plazo nueva información de tipo declarativo, mientras que conservó funciones cognitivas, como el lenguaje, la memoria operativa, habilidades motoras, etc. dentro de la normalidad (Tabla 1).

La memoria declarativa se caracteriza principalmente por almacenar información de tipo proposicional de tipo descriptivo-narrativo que puede ser juzgado como verdadero o falso. Otra característica fundamental de la memoria declarativa es que, a pesar de que la codificación de información de tipo declarativo es incidental en su mayor parte, el producto de la recuperación de la memoria requiere atención consciente.

Tabla 1. *Síndrome amnésico o amnesia global*

Olvido patológico, permanente y severo (recuerdo y reconocimiento) de información nueva (amnesia anterógrada) y antigua (amnesia retrógrada) debida a una disfunción orgánica, que ocurre en ausencia de otras anormalidades cognitivas o perceptivas
Memoria operativa/ de trabajo intacta.
Uso adecuado del lenguaje (compresión y producción).
No progresiva.
Memoria implícita preservada.
Adquisición normal de condicionamiento clásico.
Función cognitiva ejecutiva normal.
Adecuada capacidad para aprender nuevas tareas perceptomotoras (dibujar en espejo, tocar un instrumento).

Un síndrome amnésico similar, aunque de menor gravedad, se ha observado en pacientes, tanto adultos (Rempel-Clower et al., 1996) como jóvenes (*amnesia del desarrollo*, Vargha-Khadem et al., 1997), con lesiones restringidas al hipocampo. Sin embargo, a pesar de que las lesiones en lóbulo temporal medio son probablemente la causa más frecuente de amnesia, no son la única (Tabla 2). Similares problemas de memoria se han observado en pacientes con lesiones que afectan la parte magnocelular del núcleo dorsomedial del tálamo, los núcleos anteriores del tálamo y los cuerpos mamilares. Este síndrome se ha denominado amnesia diencefálica. En enfermos alcohólicos con síndrome de Korsakoff, este síndrome amnésico suele presentarse acompañado de confabulación y anosognosia. Por otro lado, lesiones que incluyen la corteza frontal medio prelímbica e infralímbica (áreas 32 y 25 de Brodman) o la corteza orbitofrontal caudal también pueden producir problemas de memoria declarativa.

Tabla 2. *Algunas causas clínicas de amnesia*

CAUSA	PACIENTE	LESIÓN	REFERENCIA
Isquemia (oclusión uni o bilateral de la arteria cerebral posterior)	RB	Área CA1 del hipocampo y borde CA1/ subículo	Zola-Morgan et al. 1986
	GD	Área CA1 del hipocampo y borde CA1/ subículo	Rempel-Clower et al. 1996
Traumatismos	NA	Lóbulo temporal medio	Squire et al. 1989b
	CT	Sección del fórnix	D'Esposito 1995
	AA y BB	Corteza temporopolar y orbitofrontal	Kroll et al. 1997
Intervención quirúrgica Infecciones (Encefalitis por herpes simplex)	HM	Lóbulo temporal medio	Scoville y Milner 1957
	RFR	Lóbulo temporal medio	Warrington 1996
Epilepsia	Varios pacientes	Lóbulo temporal medio	Gallasi et al. 1988
	JT		O'Connor et al. 1997
Deficiencia de vitamina B1 (Síndrome de Korsakoff)	Síndrome de Korsakoff	Tálamo medial y cuerpos mamilares	Butters y Cermak 1980
	EA	Tálamo dorsomedial y cuerpos mamilares	Warrington 1996
Terapia electroconvulsiva (TEC) por trastornos afectivos	Varios pacientes	Incierto	Dorfman et al. 1995
Hipoxia/isquemia perinatal y breves ataques epilépticos	Jon	Hipocampo	Vargha-Khadem, 1997
	Beth	Hipocampo	
Dosis tóxica de medicación antiasmática (theophilline)	Kate	Hipocampo	

Todas estas estructuras están interconectadas anatómicamente (Figura 1) y constituyen diferentes componentes funcionales del denominado circuito límbico de la memoria. Lesiones que afectan a diferentes estructuras o vías anatómicas que constituyen este circuito han dado lugar a problemas de memoria declarativa tanto en humanos como en estudios de lesión con animales.

El descubrimiento de que el lóbulo temporal medio es crítico para el funcionamiento de la *memoria a largo plazo y de tipo declarativa* supuso un avance muy significativo, que no sólo cambió el rumbo de muchas áreas de investigación tanto con humanos como con animales si no que además generó nuevas cuestiones científicas. Tal y como sugiere el diagrama representado en la figura 1, la memoria declarativa depende de múltiples áreas corticales y subcorticales y todavía no está claro qué áreas son necesarias para qué subprocesos (codificación, consolidación, recuperación, reconsolidación, etc.). Un aspecto muy debatido, y para el que hay cierta evidencia acumulada, es la medida en la que lesiones en aspectos de este circuito afectan a la memoria para eventos pasados, es decir, en qué medida producen amnesia retrógrada.

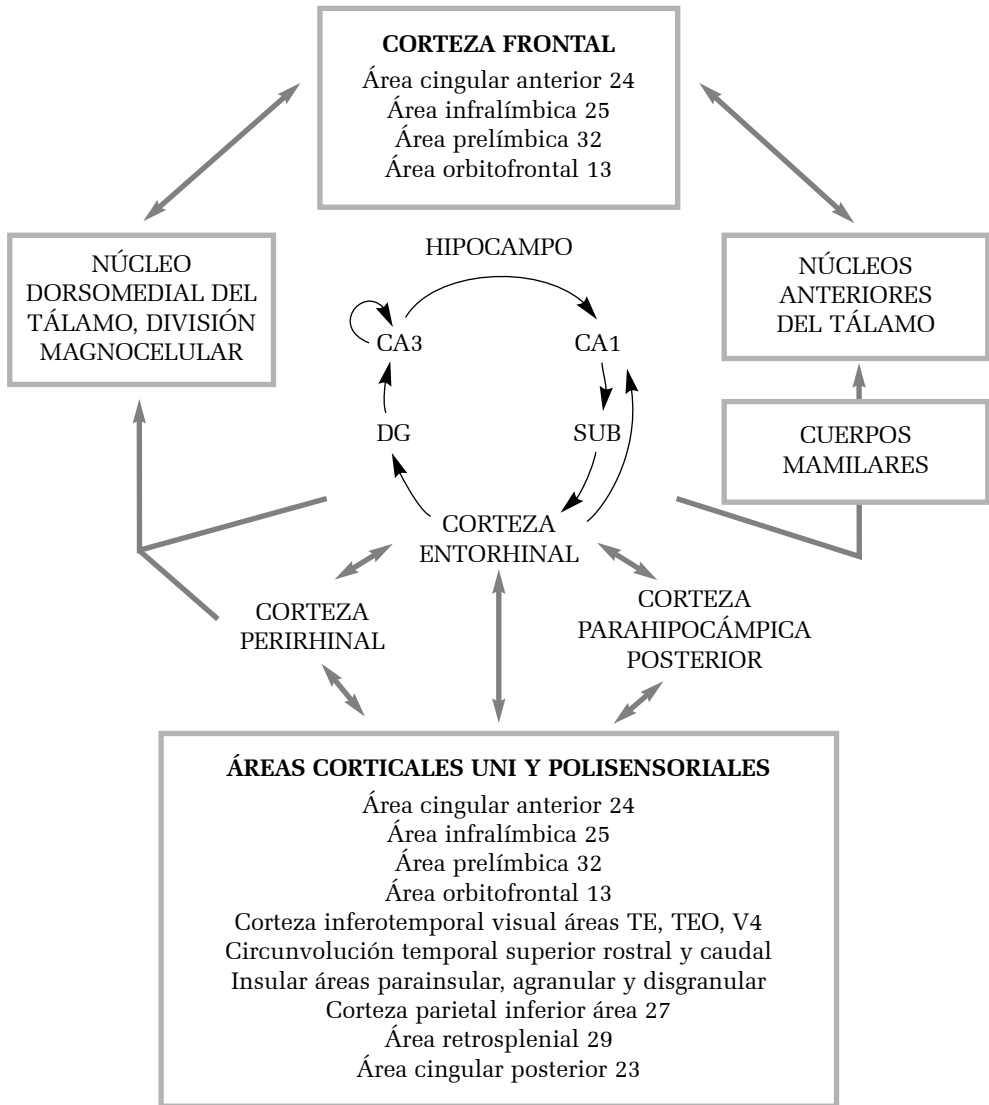


Figura 1. Neuroanatomía de la memoria declarativa. Diagrama resumen de las conexiones del hipocampo y las áreas corticales adyacentes entorrinal, perirrinal y parahipocámpica posterior. El patrón unidireccional característico de conexiones de la corteza entorrinal, giro dentado, hipocampo y subículo aparece representado con flechas blancas. Las conexiones corticales y talámicas aparecen representadas con flechas negras (Adaptado de Muñoz and Morris, 2007, con permiso).

AMNESIA RETRÓGRADA

La veracidad de los recuerdos es algo que resulta difícil de comprobar, mas aún cuando se trata de información sobre eventos ocurridos en la vida pública, a los que uno pudo prestar más o menos atención, pero también cuando se trata de la propia biografía. No existen pruebas estandarizadas que evalúen la amnesia retrógrada. Habitualmente, la evaluación del alcance de la amnesia retrógrada se realiza mediante cuestionarios con preguntas abiertas o con varias opciones de respuesta, pruebas de reconocimiento de caras, nombres de familiares o de personajes públicos.

El primer caso de amnesia del lóbulo temporal del cual pudo obtenerse información neuropsicológica y un análisis neuropatológico post-mortem detallado mostró que la lesión del área CA1 del hipocampo y del borde de CA1 con el subículo es suficiente para producir una amnesia anterógrada significativa y una amnesia retrógrada moderada, (paciente RB, Zola-Morgan et al. 1986). Más recientemente, se confirmaron los resultados anteriores en el paciente GD (Rempel-Clower et al. 1996), del que se poseía tanto los resultados de la evaluación neuropsicológica como del análisis neuropatológico post-mortem. Además, en este trabajo (Rempel-Clower et al. 1996), se presentaron dos casos más: LM y WH. El análisis neuropatológico del paciente LM, mostró que presentaba una lesión que afectó específicamente al hipocampo (CA1-CA3), giro dentado y corteza entorrinal. La lesión del paciente WH afectó además al subículo. LM presentaba una amnesia moderada además de una amnesia retrógrada extensa que perduró hasta los 15 años y WH mostró un síndrome más severo, con una amnesia retrógrada que se mantuvo hasta los 25 años (Squire y Zola 1996).

Estos resultados, junto con los obtenidos con primates (ver apartado siguiente), muestran que la lesión limitada al hipocampo (pacientes RB y GD) produce un deterioro significativo en la memoria episódica y que, conforme la lesión implica más estructuras, como el subículo y la corteza entorrinal (casos LM y WH) o también la corteza perirrinal (caso HM), el deterioro en la memoria se incrementa progresivamente (Squire y Zola 1996) afectando a la memoria semántica.

Según Zola y Squire los pacientes amnésicos con lesiones en el lóbulo temporal muestran un gradiente temporal en la pérdida de los recuerdos pasados, es decir, recuerdan mejor los eventos más remotos que los más cercanos a la lesión (Zola-Morgan y Squire 1990). Este es uno de los puntos en los que se apoya su hipótesis sobre la función del "sistema de memoria del lóbulo temporal medio", que ha sido el modelo más generalizado desde la discusión del caso HM de Scoville y Milner (1957). Este modelo sostiene que las estructuras del

lóbulo temporal medio son necesarias en el momento del aprendizaje y durante un tiempo después, que puede ser prolongado (Messinger et al., 2005; Squire 1994; Zola-Morgan y Squire 1990), tras del cual, la información se consolida en la corteza cerebral. En general hay acuerdo y cada vez mayor evidencia experimental (Maviel 2004; Morris 2007) de que la corteza temporal medio está implicada en el proceso de consolidación mediante la asociación gradual de las áreas corticales, geográficamente distantes, que componen en conjunto el recuerdo de un evento.

Anatómicamente, la formación del hipocampo ocupa un lugar privilegiado para asociar eventos anatómicamente distantes en la corteza cerebral, sin embargo, un proceso de consolidación que pueda durar de 1 a 25 años (e incluso toda una vida, Nadel y Moscovitch 1997; Warrington 1996) no parece muy adaptativo. Frente a esto, Squire y colaboradores (Alvarez y Squire 1994, Squire 1994) consideran que, a diferencia de otros vertebrados filogenéticamente inferiores (roedores o primates), en los que el proceso de consolidación puede tener lugar en el transcurso de días o semanas, los parámetros temporales del proceso de consolidación en humanos sean posiblemente más prolongados.

El caso del paciente JT. con epilepsia en la corteza temporal de ambos lóbulos temporales puede apoyar esta hipótesis (O'Connor et al. 1997). Las imágenes de la resonancia magnética mostraron daño en la corteza temporal medio anterior, aunque no especificaba en qué medida la lesión afectaba al hipocampo. La evaluación neuropsicológica mostró que JT padecía una profunda amnesia retrógrada episódica que deterioró el recuerdo de eventos públicos ocurridos hasta dos décadas antes de la lesión, mientras que puntuaba normal en las pruebas de amnesia anterógrada. Cuando los intervalos de demora se ampliaron se descubrió que, sorprendentemente, las usuales demoras temporales empleadas en la evaluación neuropsicológica con pacientes amnésicos no bastaban, su olvido no era tan rápido; podía recordar lo ocurrido durante horas o días, pero poco después lo olvidaba. Así pues, el proceso de consolidación al menos puede prolongarse días, pero todavía es cuestionable que pueda prolongarse años.

Hasta el momento hay escasos trabajos que hayan podido comprobar qué ocurre cuando la lesión afecta a la corteza temporal manteniendo intacto el hipocampo. Hans Markowitsch y colaboradores (Kroll et al. 1997) presentaron dos pacientes (AA y BB) cuya resonancia magnética confirmó una lesión que afectó a la corteza del polo temporal, a una porción del giro parahipocámpico y a los 5 mm rostrales de los giros inferior y medio, junto con una parte de la corteza orbitofrontal (áreas 10, 11, 12 y en menor medida, porciones más mediales). La lesión dejó indemnes el hipocampo y la amígdala. Los pacientes AA y BB presentaron

amnesia retrógrada severa y específica para los recuerdos de tipo episódico (autobiográficos, de personajes y eventos públicos), sin embargo, conservaron íntegra la capacidad para adquirir nueva información. La función cognitiva general de estos pacientes se mantuvo dentro de la normalidad. Además, la lesión extensa de la corteza orbitofrontal por sí sola (paciente CC del mismo trabajo) no produjo amnesia de ningún tipo, en cambio, produjo un déficit muy acusado en el test de Stroop de denominación de colores. Lesiones similares en pacientes con demencia fronto-temporal dan lugar a un tipo similar de disociación (Perry et al., 2006). Estos pacientes pueden almacenar nueva información episódica, sin embargo su capacidad para almacenar y recordar información semántica se deteriora progresivamente con la enfermedad.

Markowitsch y su grupo proponen un modelo según el cual el circuito establecido entre la corteza temporal rostral y la corteza orbitofrontal a través del fascículo uncinado forma parte de la red (junto con la corteza prefrontal dorsolateral del hemisferio derecho) que soporta los procesos de recuperación de información de la memoria episódica (Calabrese et al. 1996, Kroll et al. 1997, Markowitsch 1995a, 1995b).

Damasio y colaboradores mostraron que cuando el daño afecta a la corteza temporopolar del hemisferio izquierdo (Damasio y Damasio 1993) o del derecho (Tranel et al. 1997), hay un déficit específico para el recuerdo o recuperación de nombres propios de personas o lugares. El acceso a sustantivos comunes se mantiene intacto, por tanto, es el acceso a la memoria explícita el que se ve afectado, y no el de la memoria semántica. Sin embargo, en estos trabajos no se hace referencia alguna a la existencia o no de dificultades para adquirir además de nuevos nombres, nuevos datos.

Por otra parte, la desconexión del hipocampo de estructuras subcorticales (sin lesionar los cuerpos mamilares, el tálamo dorsomedial, núcleo septal o banda diagonal de Broca) mediante la sección bilateral del fórnix produce amnesia anterógrada (D'Esposito et al. 1995, McMackin et al. 1995), manteniendo preservada la memoria para eventos pasados, tanto personales como públicos.

Queda por comprobar si la amnesia retrógrada consiste en la pérdida de los recuerdos (como sostiene el modelo de Zola y colaboradores) o en la falta de accesibilidad a éstos (Warrington 1996). Esta disociación de reconocimiento relativamente normal y recuerdo libre deteriorado se ha observado en amnesia del desarrollo (Baddely et al., 2001, Vargha-Khadem et al., 1997). Sin embargo, esta disociación no se ha demostrado tan claramente en humanos (Kopelman et al., 2007). Una de las dificultades es el diseño de pruebas de reconocimiento y recuerdo libre que sean equivalentes en dificultad.

Estos resultados analizados conjuntamente indican que la lesión del hipocampo (pacientes RB y GD) o su aislamiento subcortical, producen fundamentalmente amnesia anterógrada, mientras que las lesiones que afectan a la corteza temporal adyacente (al menos, entorrinal y perirrinal) o al tálamo dorsomedial y a los cuerpos mamilares producen amnesia retrógrada. Las lesiones que afectan conjuntamente al hipocampo y a la corteza adyacente producen ambos tipos de amnesia (pacientes HM, LM y WH).

MEMORIA SEMÁNTICA Y EPISÓDICA

La memoria episódica hace referencia a la habilidad para almacenar y recordar información sobre eventos o episodios que pueden localizarse en un contexto; el qué, quién, dónde, de un recuerdo. Estos eventos puede estar relacionados con experiencias personales; memoria episódica autobiográfica, o con eventos de la vida pública. La memoria semántica almacena conocimientos sobre la realidad, por ejemplo, que Edimburgo es la capital de Escocia.

En qué medida las diferentes estructuras anatómicas del lóbulo temporal medio son necesarias para el funcionamiento de la memoria *semántica y episódica*. La publicación de los casos Jon, Beth y Kate (Vargha-Khadem et al., 1997) mostró que lesiones perinatales del hipocampo o que ocurren durante el desarrollo pueden deteriorar severa y permanentemente la memoria episódica manteniendo relativamente intacta la adquisición de conocimiento semántico. Jon, Beth y Kate, a pesar de obtener puntuaciones normales en inteligencia, memoria operativa, conocimiento semántico y un nivel académico adecuado, los resultados en aquellas pruebas que evaluaban la memoria episódica como la figura de Rey, el test de memoria de Weschler y el test de aprendizaje auditivo no verbal, se encontraban dentro del rango clínico. Este patrón de daño cognitivo normalmente es acompañado por una reducción de volumen hipocampal (evaluado por resonancia magnética, RM) superior al 20-30%. Este déficit se ha denominado *amnesia del desarrollo*. Jon, Beth y Kate pudieron recibir formación académica normal y no necesitaron asistencia especial para alcanzar el grado equivalente a educación básica o instituto, sin embargo, la educación universitaria queda fuera del alcance de sus habilidades cognitivas.

Jon ha sido evaluado extensivamente en tareas de adquisición semántica y los resultados muestran que su ejecución es similar a la de los controles cuando se emplean pruebas de reconocimiento (Baddeley et al., 2001). Este

estudio sugiere que la adquisición de conocimiento semántico puede ser independiente del hipocampo durante el desarrollo, pero una vez alcanzada la madurez, su contribución puede ser crítica. Una posibilidad es que durante el desarrollo, mientras las redes de conexiones córtico-corticales e hipocampo-corticales están en periodo de formación, la plasticidad favorezca la anexión de nuevos núdulos en las redes y así la adquisición de nueva información semántica. Este proceso de adquisición temprana de conocimiento semántico puede tener lugar más o menos independientemente del hipocampo. A diferencia de la edad temprana, en la madurez, conforme las redes neuronales son más complejas, estables, y por lo tanto, más difíciles de modificar, la intervención del hipocampo puede ser precisa para introducir nueva información semántica en ellas.

En estudios recientes se sugiere que se puede potenciar el recuerdo episódico mediante ayuda semántica en la amnesia del desarrollo (Brandt et al., 2006). Sin embargo, la plasticidad durante el desarrollo no es suficiente para compensar el déficit en el recuerdo libre. Posiblemente, este tipo de recuerdo requiere conexiones fronto-temporales difíciles de expandir sin la intervención del hipocampo.

Mishkin y colaboradores (Mishkin et al., 1997), basándose en los resultados obtenidos con pacientes con amnesia del desarrollo y en investigaciones con primates (apartado siguiente), han planteado un modelo jerárquico de organización de la memoria declarativa. Este modelo propone que mientras que las conexiones de la corteza perirrinal y entorrinal con la corteza cerebral participan en el almacenamiento de la información semántica, las conexiones que el hipocampo establece sobre estas áreas de corteza temporal media y las áreas de asociación del neocórtex son críticas para el almacenamiento de la memoria episódica. De acuerdo con este modelo, Brown and Aggleton (1999), proponen uno complementario según el cual la corteza perirrinal (y sus conexiones tanto corticales, como subcorticales) es crítica para resolver problemas de memoria mediante juicios de familiaridad, mientras que el hipocampo (y sus conexiones) lo sería para resolver las tareas mediante el recuerdo explícito/episódico. El desarrollo de nuevos paradigmas experimentales es necesario para disociar los diferentes componentes anatómicos descritos en estos modelos.

Las raíces de estos modelos, así como muchas de las hipótesis derivadas de los mismos se han puesto a prueba con animales, especialmente primates. A continuación se presenta una revisión que, distando de ser exhaustiva, pretende proporcionar al lector una perspectiva de la investigación en neuropsicológica experimental con primates.




















MODELO DE AMNESIA EN PRIMATES

En 1978 se reprodujo por primera vez experimentalmente la lesión del paciente HM en primates (Mishkin, 1978). La lesión consistió en la aspiración de la formación del hipocampo, amígdala y cortezas entorrinal, perirrinal y parahipocámpica. Como consecuencia de esta lesión, los animales mostraron un déficit de memoria similar al del paciente HM. Aunque trabajos posteriores fueron críticos para caracterizar el déficit producido por diferentes componentes del lóbulo temporal medio (Mahut et al. 1982, Meunier et al., 1993, Mishkin et al. 1982, Squire y Zola-Morgan 1991, Zola-Morgan y Squire 1990), esta publicación supuso el inicio de una nueva era en la investigación de la neuroanatomía de la memoria, así como el inicio de lo que más adelante se denominaría *modelo de amnesia en primates*.

Las tareas de memoria empleadas con primates han sido el resultado de la adaptación de pruebas de evaluación neuropsicológica de pacientes amnésicos. Un diagrama de pruebas empleadas con primates puede verse en la tabla 3. Estas tareas van desde asociación o disociación demorada a la muestra (del inglés DMS, *delayed matching to sample* o DNMS *delayed non-matching to simple*) aprendizaje de pares asociados, pruebas de reconocimiento de objetos en 3D o de estímulos presentados en una pantalla de ordenador, estímulos táctiles, de localizaciones espaciales de estímulos visuales, o combinaciones entre ellas. El paradigma comportamental más utilizado consiste en la presentación de un estímulo (muestra), y tras un periodo de demora variable que puede ir desde 8 seg., 10 seg., 30 seg., 5 min., 10 min., 20 min., 40 min. hasta 24 horas, se vuelve a presentar el estímulo junto a otro nuevo (test). La función de las demoras breves es evaluar la percepción y discriminación, y las demoras progresivamente mayores permiten evaluar el umbral y la velocidad del olvido.

Existen dos variantes fundamentales de este paradigma, que difieren sólo en el tipo de respuesta exigido: en el caso de la tarea DMS, la respuesta correcta consiste en escoger el estímulo familiar, y en el caso de la tarea de DNMS, se debe escoger el estímulo nuevo. La información que se emplea en un ensayo no sirve para la realización de otro, de manera que se ha de recordar cada estímulo muestra como un evento independiente, es decir, de forma episódica. Los primates pueden alcanzar el criterio de aprendizaje (90% de respuestas correctas) en un promedio de 140 ensayos.

Tabla 3. Paradigmas conductuales más empleados en la evaluación de la memoria declarativa/episódica en estudios de lesión con primates

	ESTÍMULO MUESTRA	DEMORA	TEST	RESPUESTA CORRECTA
Asociación demorada a la muestra (DMS)		...	 	
Disociación demorada a la muestra (DNMS)		...	 	
Pares Asociados	 	...	   	 
DMS de Konorski		...		Pulsa derecha
				Pulsa izquierda

Mishkin (1978) observó que mientras que la lesión conjunta de amígdala e hipocampo deteriora severamente la readquisición y ejecución de una tarea DNMS (61% respuestas correctas para todas las demoras: 30, 60 y 120 s), la lesión de cada una de estas estructuras sólo empeora moderada y transitoriamente la readquisición post-operativa de una tarea DNMS con estímulos visuales. Y, una vez reaprendida, la ejecución en las diferentes condiciones es normal en ambos grupos comparados con controles. Otros trabajos han obtenido resultados similares (revisión en Squire 1992). La conclusión de Mishkin fue que era necesario lesionar amígdala e hipocampo conjuntamente para observar amnesia en primates. Gaffan (1994) y Squire y Amaral (1989) mostraron, sin embargo, que lesiones de la amígdala que dejan intacta la corteza adyacente entorrinal y perirrinal no deterioraban la memoria en primates. Esto apuntaba a las cortezas entorrinal y perirrinal como áreas candidatas a ser necesarias para la memoria en primates. Dicho de otro modo, el hecho de que lesiones conjuntas de la amígdala e hipocampo produzcan

un mayor déficit en el aprendizaje y la ejecución de tareas DNMS que lesiones restringidas al hipocampo, pudo deberse a la inclusión accidental de la corteza peririnal adyacente. Goulet et al. (1998) realizaron un análisis del material de los primeros trabajos (Mishkin 1978, Murray y Mishkin 1984). El resultado de este estudio indicó que, aunque en algunos casos la lesión alcanzó también la corteza peririnal, el daño no fue sustancial y en gran medida unilateral (Goulet et al. 1998). No obstante, estos autores comprobaron que lesiones por aspiración de la amígdala, aunque mantienen intacta la corteza peririnal, desconectan la corteza peririnal de otras regiones importantes para la memoria, como el tálamo y la corteza orbitofrontal corticales (Goulet et al. 1998).

Meunier et al. (1993) demostraron, finalmente, que la lesión conjunta de corteza peririnal y entorrinal produce el deterioro más severo en tareas DNMS, e interesantemente, este déficit es de similar magnitud al observado tras la lesión conjunta de hipocampo y amígdala (67% de respuestas correctas frente al 52%, respectivamente, con 120 seg. de demora). En el mismo trabajo, Meunier et al., comprobaron que la lesión restringida a la corteza peririnal produce un déficit mayor que la lesión de la corteza entorrinal (79% frente a 85% de respuestas correctas con 120 seg. de demora). Algo similar ocurrió en readquisición post-operatoria; los monos con lesión de corteza peririnal y entorrinal necesitaron casi 500 ensayos más que los controles, mientras que aquellos con lesión de corteza peririnal necesitaron casi 400 ensayos más y tan solo 90 más fueron necesarios tras la lesión en la corteza entorrinal. Otros trabajos han obtenido resultados similares (Eacott et al. 1994, Gaffan y Murray 1992). Además, lesiones en la corteza peririnal causan déficit en tareas de memoria que emplean no sólo estímulos visuales, sino también táctiles en primates (Murray y Mishkin, 1984, Suzuki et al. 1993) y olfatorios en roedores (Otto y Eichenbaun 1992). Sin embargo, la lesión de las cortezas peririnal y entorrinal parece dejar intacta la memoria para estímulos auditivos (Fritz et al., 2006).

En paralelo a estudios de lesión, la importancia de la corteza peririnal en el aprendizaje de reconocimiento de estímulos visuales se ha visto confirmada en estudios de registro electrofisiológico de actividad neuronal y en estudios de expresión inmunoreactiva del factor de transcripción Zif268. Este factor está asociado a genes de expresión temprana (Okuno y Miyashita, 1996), los cuales se han empleado como medida de activación neuronal. Brevemente, Okuno y Miyashita emplearon dos tareas: asociación de pares de estímulos visuales (ver tabla 3, PA) y discriminación visual. Dos horas después de alcanzar el criterio de aprendizaje, el área 36 de la corteza peririnal fue la región con más células inmunoreactivas solo después de la tarea de pares asociados que con la de discriminación visual. El

nivel de expresión de la proteína Zif268 en el área 35 y en el área TE adyacente al área 36 fueron mucho menores. El patrón de inmunoreactividad en el hipocampo fue similar al estado basal (Okuno et al. 1995). Las neuronas inmunopositivas se distribuyeron en una banda anteroposterior paralela al surco rinal, de forma parcheada, predominantemente en las capas IV y V, pero también extendiéndose hacia las capas II/III y VI. Sin embargo, la expresión neuronal de Zif268 después de la tarea de discriminación visual fue más moderada, más homogénea topográficamente, y se concentró en la capa IV.

Quedan pocas dudas de la participación de la corteza perirrinal en reconocimiento visual, sin embargo la función de la corteza entorrinal todavía está por aclarar. La lesión de la corteza entorrinal deteriora significativamente la ejecución en tareas DNMS (63% vs. 79% obtenido por los controles, demora: 10 min.), sin embargo, este deterioro no es permanente (de 63% a 79% de respuestas correctas en una segunda evaluación frente al 79-80% del grupo control) (Leonard et al. 1995). Además, Leonard et al. (1995) comprobaron mediante el depósito de aminoácidos (^3H) en la corteza perirrinal que después de la lesión de la corteza entorrinal, las conexiones que mantiene la corteza perirrinal con el borde entre el área CA1 del hipocampo y el subículo se expandieron, sobretodo en dirección proximal (área CA2, hasta un 70% en comparación con control). Tras depositar trazadores retrógrados (Fast Blue y Diamidino Yellow) en el giro dentado no se observaron neuronas marcadas en la corteza perirrinal. Esto indica que, posiblemente, la plasticidad después de la lesión modificó la morfología de las conexiones de la corteza perirrinal con el hipocampo. De esta manera, la corteza perirrinal pudo suplir en cierta medida funciones que antes cumplía la corteza entorrinal. Es interesante destacar que aunque la corteza perirrinal aumentó la entrada de información en el hipocampo a través de la ampliación de sus conexiones con el área CA1/subículo, ésta no generó nuevas conexiones con el giro dentado, el cual constituye la vía principal de entrada de la información al hipocampo desde la corteza entorrinal a través de la vía perforante.

Finalmente, cuando la lesión afecta específicamente al hipocampo, los animales muestran un deterioro significativo y permanente en tareas DNMS, pero inferior al déficit que produce la lesión que compromete además a la corteza entorrinal, perirrinal y parahipocámpica (69% vs. 65% con 10 min. de demora, 78% obtuvieron los controles) (Alvarez et al. 1995) o lesiones de la corteza perirrinal y entorrinal (Meunier et al., 1993). Las tareas en las que lesiones del hipocampo producen déficits de manera más sistemática son aquellas que requieren procesamiento de información espacial (Hampton et al., 2004), contextual (Dore et al., 1998) o de asociaciones entre estímulos.

En resumen, de todas las lesiones selectivas que se han realizado en el lóbulo temporal medio del primate, las que afectan conjuntamente a la corteza perirrinal y entorrinal son las que producen un déficit más severo en las pruebas de reconocimiento en las modalidades sensoriales visual y táctil, aunque no auditiva (Fritz et al., 2006). En segundo lugar, la lesión restringida a la corteza entorrinal deteriora la memoria significativamente pero de forma transitoria. Esta transitoriedad es debida, al menos en parte, a la expansión de las conexiones de la corteza perirrinal con el área CA1/subículo.

NEUROANATOMÍA DE LA MEMORIA DECLARATIVA EN EL PRIMATE

Hasta mediados de los 70, el fórnix prevaleció como la vía más importante de entrada y salida de información del hipocampo, subestimándose otras conexiones menos obvias (Insausti y Amaral, 2004). Estudios neuroanatómicos posteriores realizados en su mayoría con primates, revelaron que el fórnix constituye la vía de conexiones más importante del hipocampo, subículo (Sub), presubículo (PrS), parasubículo (PaS) y corteza entorrinal con el septum, núcleo acumbens, núcleos anteriores del tálamo, cuerpos mamilares e hipotálamo, mientras que la corteza entorrinal, a través de la vía perforante, comunica directamente el hipocampo, Sub, PrS y PaS con áreas polisensoriales de la corteza cerebral. En esta breve revisión sólo nos vamos a referir a las conexiones corticales del hipocampo y de las áreas corticales adyacentes.

En el cerebro del primate y del roedor, y posiblemente también en el humano, las conexiones desde la corteza entorrinal al giro dentado e hipocampo forman un circuito único en la corteza cerebral organizado unidireccionalmente (Figura 1 centro) por el que cursa información altamente elaborada proveniente de la corteza cerebral. Este circuito comienza en la corteza entorrinal, la cual recibe proyecciones de áreas polisensoriales de la corteza cerebral. Estas proyecciones cursan por dos vías anatómicas. Una, la vía perforante, está constituida por axones de la capa II de la corteza entorrinal, que relevan la información polisensorial de la corteza al giro dentado y área CA3 del hipocampo (Insausti y Amaral, 2004; Witter et al. 1991, Witter y Amaral 1991). Muchos de los axones de CA3 envían colaterales a neuronas de CA3 (colaterales de Shaffer) y a CA1. La segunda vía, temporo amónica, la constituyen los axones de la capa III de la corteza entorrinal y van directamente al área CA1. Una vez que la información cumple el circuito unidireccional intrínseco característico del

hipocampo, CA1 y Sub, PrS, PaS envían proyecciones de regreso a las capas V y VI de la corteza entorrinal (Rosene y Van Hoesen 1987). La corteza entorrinal comienza entonces a redistribuir la información hacia la corteza cerebral (Muñoz e Insausti, 2005). Paralelamente a estas proyecciones, aunque en menor medida, el área CA1/Sub también envía proyecciones directas a la corteza cerebral (Barbas y Blatt, 1995, Insausti y Muñoz, 2001).

La importancia funcional de las áreas corticales que proyectan a la corteza entorrinal se puso de manifiesto en los años 70 en la publicación de Jones y Powell (1970) que utilizaron técnicas de degeneración para determinar conexiones córtico-corticales. Este método consiste en la realización de lesiones y el posterior análisis de la degeneración axonal anterógrada resultante. Mediante esta técnica, examinaron el flujo de conexiones córtico-corticales desde las áreas sensoriales primarias (somatosensorial, visual y auditiva) a áreas sensoriales secundarias y terciarias o de asociación unimodal y hasta áreas corticales donde converge información de diferentes modalidades sensoriales. Estos autores demostraron que la corteza del surco temporal superior, el polo temporal (área TG de Bonin y Bailey en el trabajo), la corteza adyacente al surco rinal (área 35), la corteza parahipocámpica posterior (área TH de Bonin y Bailey en el trabajo), las áreas corticales cingular (áreas 23, 24 y 25), retrosplenial, orbitofrontal (áreas 12 y 13 de Walker) y otras áreas de la corteza frontal (área 46, 12 y 10 de Walker) reciben conexiones de áreas de asociación unimodal (área 7, somatosensorial; área 21, visual y área 22, auditiva). Años más tarde se comprobó que las neuronas de gran parte de la circunvolución temporal superior responden a estímulos auditivos, visuales y somatosensoriales (Bailys et al. 1987, Bruce et al. 1981, Desimone y Gross 1979).

El trabajo de Jones and Powell, si bien superado por una visión actual del procesamiento de información más en paralelo es importante porque determinó la posición de la corteza perirrinal en lo alto de la jerarquía de procesamiento de la información. Los estudios anatómicos posteriores con técnicas más sofisticadas de trazado neuronal han obtenido resultados en la misma línea (Felleman y Van Essen, 1991; Van Hoesen, 1982).

Insausti et al. (1987) mediante el empleo de técnicas de trazadores retrógrados, identificaron áreas adicionales que envían proyecciones a la corteza entorrinal: el área polisensorial de la circunvolución temporal superior, la porción caudal de la corteza orbitofrontal (áreas 12, 13 y 14 de Walker), las áreas corticales infralímbica, prelímbica (áreas 25 y 32), cingular anterior (áreas 24 y 23), retrosplenial (áreas 29 y 30), la porción agranular o ventral de la corteza insular y, en menor medida, la corteza frontal lateral (áreas 9, 10 y 46). Una de las conclusiones importantes de este trabajo fue que el 60% de las aferencias de la corteza ento-

rrinal provienen de la corteza adyacente perirrinal (áreas 35 y 36) y de las áreas TH y TF de Bonin and Bailey (1947).

Suzuki y Amaral (1994) reexaminaron las aferencias corticales de la corteza perirrinal y parahipocámpica mediante técnicas de trazadores retrógrados. Confirmaron los resultados de Jones y Powell (1970) y demostraron que las aferencias corticales de la corteza perirrinal y parahipocámpica posterior son diferentes, aunque complementarias. La mayor parte del input que recibe la corteza perirrinal proviene de la corteza de asociación visual adyacente (áreas TE y TEO de Bonin y Bailey) y de las áreas polisensoriales TH y TF. Sin embargo, las áreas TH y TF de la corteza parahipocámpica posterior reciben la mayor cantidad de sus inputs de la corteza de asociación visual caudal (áreas V4, TE caudal y TEO) y de áreas de asociación polimodal como el labio dorsal del surco temporal superior, las áreas corticales retrosplenial, orbitofrontal, insular agranular y parietal (área 7), áreas que proyectan en menor medida a la corteza perirrinal. El área TH es el área que más proyecciones recibe del área de asociación auditiva, mientras que recibe escasas de las áreas de asociación visual, además de recibir moderadas conexiones de áreas polimodales de asociación. Las áreas TH y TF poseen importantes conexiones recíprocas. Las áreas de la corteza cerebral que envían aferencias a las cortezas perirrinal y parahipocámpica posterior reciben proyecciones de retorno (Lavenex et al., 2004). Tanto las proyecciones de vuelta de CA1/Sub, corteza entorrinal, perirrinal y parahipocámpica posterior se consideran parte del circuito anatómico de consolidación de la memoria declarativa semántica y/o episódica.

La evidencia acumulada hasta el momento sugiere que estas conexiones son recíprocas, lo cual parece indicar que las mismas áreas de la corteza cerebral que codifican la información polisensorial, posiblemente también almacenan esta información a largo plazo (Insausti e Muñoz 2001; Lavenex et al., 2004; Muñoz e Insausti, 2005) a través de procesos de consolidación cuyos mecanismos moleculares solo se están comenzando a descifrar.

REFERENCIAS BIBLIOGRÁFICAS

- Aggleton J.P., Brown M.W. (1999). Episodic memory, amnesia, and the hippocampal-anterior thalamic axis. *Behav Brain Sci.* 22:425-44
- Alvarez P., Squire L.R. (1994). Memory consolidation and the medial temporal lobe: a simple network model. *Proc Natl Acad Sci USA* 91:7041-7045.
- Amaral, D.G. and Insausti, R. (2004). *Hippocampal Formation*. In Paxinos, G. and Mai, J.K. *the Human Nervous System*. New York. Academic Press, 2nd edition.

- Baddeley A., Vargha-Khadem F., Mishkin M. (2001). *Preserved recognition in a case of developmental amnesia: implications for the acquisition of semantic memory?* *J Cogn Neurosci.* 13:357-69.
- Barbas H., Blatt G.J. (1995). Topographically specific hippocampal projections target functionally distinct prefrontal areas in the rhesus monkey. *Hippocampus* 5:511-33.
- Baylis G.C., Rolls E.T., Leonard C.M. (1987). Functional subdivisions of the temporal lobe neocortex. *J Neurosci* 7:330-342.
- Brandt K.R., Gardiner J.M., Vargha-Khadem F., Baddeley A.D., Mishkin M. (2006). Using semantic memory to boost 'episodic' recall in a case of developmental amnesia. *Neuroreport.* 17:1057-60.
- Bruce C., Desimone R., Gross C.G. (1981). Visual properties of neurons in the polysensory area in the superior temporal sulcus of the macaque. *J Neurophysiol* 46:369-384.
- Corkin S., Amaral D., González R.G., Johnson K.A., Hyman B.T. (1997). HM's medial temporal lobe lesion: findings from magnetic resonance imaging. *J Neurosci* 17:3964-3979.
- D'Esposito M., Verfaellie M., Alexander M.P., Katz D.I. (1995). Amnesia following traumatic bilateral fornix transection. *Neurology* 45:1546-1550.
- Damasio A.R.M., Damasio H. (1993). Cortical systems underlying knowledge retrieval: evidence from human lesion studies. En *Exploring Brain Functions: Models in Neuroscience*. Poggio & Glasser (eds), John Wiley & Sons Ltd., New York, pp.:234-248
- Desimone R., Gross C.G. (1979). Visual areas in the temporal cortex of the macaque. *Behav Brain Res* 178:363-380.
- Dore F.Y., Thornton J.A., White N.M., Murray E.A. (1998). Selective hippocampal lesions yield nonspatial memory impairments in rhesus monkeys. *Hippocampus* 8:323-9.
- Felleman D.J., Van Essen D.C. (1991). Distributed hierarchical processing in the primate cerebral cortex. *Cereb Cortex* 1:1-47.
- Fritz J., Mishkin M., Saunders R.C. (2005). In search of an auditory engram. *Proc Natl Acad Sci U S A.* 102:9359-64. Epub 2005 Jun 20.

- Goulet S., Doré F.Y., Murray E.A. (1998). Aspiration lesions of the amygdala disrupt the rhinal corticothalamic projection system in rhesus monkeys. *Exp Brain Res* 119:131-140.
- Hampton R.R., Hampstead B.M., Murray E.A. (2004). Selective hippocampal damage in rhesus monkeys impairs spatial memory in an open-field test. *Hippocampus* 14:808-18.
- Holdstock J.S., Mayes A.R., Cezayirli E., Isaac C.L., Aggleton J.P., Roberts N. (2000). *A comparison of egocentric and allocentric spatial memory in a patient with selective hippocampal damage. Neuropsychologia*; 38:410-25.
- Insausti R., Muñoz M. (2001). Cortical Projections of the Non-Entorhinal Hippocampal Formation in the Cynomolgus Monkey (Macaca Fascicularis). *Eur J Neurosci* 14:435-451.
- Jones E.G., Powel T.P.S. (1970). An anatomical study of converging sensory pathways within the cerebral cortex of the monkey. *Brain* 93:793-820.
- Kopelman M.D., Bright P., Buckman J., Fradera A., Yoshimasu H., Jacobson C., Colchester A.C. (2007). Recall and recognition memory in amnesia: patients with hippocampal, medial temporal, temporal lobe or frontal pathology. *Neuropsychologia*. 45:1232-46.
- Kroll N.E.A., Markowitsch H.J., Knight R.T., Yves von Cramon D. (1997). Retrieval of old memories: the temporofrontal hypotesis. *Brain* 120:1377-1399.
- Lavenex P., Suzuki W.A., Amaral D.G. (2002). Perirhinal and parahippocampal cortices of the macaque monkey: projections to the neocortex. *J Comp Neurol* 447:394-420.
- Leonard B.W., Amaral D.G., Squire L.R., Zola-Morgan S. (1995). Transient memory impairment in monkeys with bilateral lesions of the entorhinal cortex. *J Neurosci* 15:5637-5659. 16:
- Maviel T., Durkin T.P., Menzaghi F., Bontempi B. (2004). Sites of neocortical reorganization critical for remote spatial memory. *Science*. 305:96-9
- McMackin D., Cockburn J., Anslow P., Gaffan D. (1995). Correlation of fornix damage with memory impairment in six cases of colloid cyst removal. *Acta Neurochir (Wien)* 135:12-8.
- Messinger A., Squire L.R., Zola S.M., Albright T.D. (2005). Neural correlates of knowledge: stable representation of stimulus associations across variations

- in behavioral performance. *Neuron*. 48:359-71.
- Mishkin M., Suzuki W.A., Gadian D.G., Vargha-Khadem (1997). Hierarchical organization of cognitive memory. *Philos Trans R Soc Lond B Biol Sci*. 1997 Oct 29;352(1360):1461-7.
- Muñoz M., Insausti R. (2005). Cortical Output of the Entorhinal Cortex and the adjacent parahippocampal region of the Monkey (*Macaca Fascicularis*). *Eur J Neurosci*, 22:1368-1388.
- Nadel L., Moscovitch M. (1997). Memory consolidation, retrograde amnesia and the hippocampal complex. *Curr Opin Neurobiol* 7:217-227.
- O'Connor M., Sieggreen M.A., Ahern G., Schomer D., Mesulam M. (1997). Accelerated forgetting in association with temporal lobe epilepsy and paraneoplastic encephalitis. *Brain Cog* 35:71-84.
- Okuno H., Miyashita Y. (1996). Expression of the transcription factor Zif268 in the temporal cortex of monkeys during visual paired associate learning. *Eur J Neurosci* 8:2118-2128.
- Perry R.J., Graham A., Williams G., Rosen H., Erzinclioglu S., Weiner M., Miller B., Hodges J. (2006). Patterns of frontal lobe atrophy in frontotemporal dementia: a volumetric MRI study. *Dement Geriatr Cogn Disord*. 22:278-87.
- Rempel-Clower N.L., Zola S.M., Squire L.R., Amaral D.G. (1996). Three cases of enduring memory impairment after bilateral damage limited to the hippocampal formation. *J Neurosci* 16:5233-55.
- Rosene D.L., Van Hoesen G.W. (1987). The hippocampal formation of the primate brain. A review of some comparative aspects of cytoarchitecture and connections. En *The cerebral cortex*. EG Jones y A Peters (eds.). Plenum Press, New York.
- Scoville W.B., Milner B. (1957). Loss recent memory after bilateral hippocampal lesions. *J Neurol Neurosurg Psychiat* 20:11-21.
- Squire L.R. (1994). Memory and forgetting: long-term and gradual changes in memory storage. *International Rev Neurol* 37:243-269.
- Suzuki W., Amaral (1994). Perirhinal and parahippocampal cortices of the macaque monkey: cortical afferents. *J Comp Neurol* 350:497-533.
- Suzuki W., Squire L.R., Zola-Morgan S.M., Amaral D.G. (1993). Lesions of the perirhinal and parahippocampal cortices in the monkey produce long-las-

- ting impairment in the visual and tactual modalities. *J Neurosci* 13:2430-2451.
- Tse D., Langston R.F., Kakeyama M., Bethus I., Spooner P.A., Wood E.R., Witter M.P., Morris R.G. (2007). Schemas and memory consolidation. 316:76-82.
- Van Hoesen G.W. (1982). The parahippocampal gyrus: new observations regarding its cortical connections in the monkey. *Trends Neurosci* 5:345-350.
- Warrington E.K. (1996). Studies of retrograde memory: a long-term view. *Proc Natl Acad Sci USA* 93: 13523-26.
- Witter M.P., Amaral D.G. (1991). Entorhinal cortex of the monkey: V projections to the dentate gyrus, hippocampus, and subicular complex. *J Comp Neurol* 307:437-59.
- Witter M.P., Van Hoesen G.W., Amaral D.G. (1989). Topographical organization of the entorhinal projections to the dentate gyrus in the monkey. *J Neurosci* 9:216-228.

